

A INFLUÊNCIA DA MENOPAUSA SOBRE A PELE FEMININA

THE INFLUENCE OF MENOPAUSE ON FEMALE SKIN

Bruna Kleina da Rocha¹, Bruno Gonçalves Ferreira², Kely Cristina dos Santos³

Resumo

A menopausa é uma fase na vida das mulheres definida por 12 meses de amenorreia após a última menstruação. Esta fase marcada por várias transformações físicas e psicológicas que refletem diretamente na saúde e na autoestima feminina. Os principais efeitos da menopausa acontecem pela diminuição da função ovariana e pelo declínio na produção de hormônios sexuais femininos. Essa insuficiência de estrogênio causa um impacto direto sobre a pele, alterando o conteúdo de colágeno, elastina, água transepidérmica e vascularização, evidenciando com isso os sinais de envelhecimento, como as rugas, o ressecamento, a diminuição da espessura da pele, a falta de viço e o comprometimento na cicatrização, entre outros. O presente artigo, tem por objetivo revisar a literatura corrente sobre o tema em questão, descrevendo as principais modificações estruturais, fisiológicas e bioquímicas que se manifestam na pele feminina com a redução dos hormônios estrógenos. Além disto, esse estudo também irá abordar algumas estratégias capazes de modular o processo de degeneração cutânea na pele da mulher, ocasionada pela diminuição dos hormônios.

Palavras-chave: Menopausa. Estrogênio. Pele. Biomédico esteta.

Abstract

Menopause is a phase in women's lives defined by 12 months of amenorrhea after the last menstrual period. It is marked by several physical and psychological changes that directly reflect on female self-esteem. The main effects of menopause are due to a decrease in ovarian function and a decline in the production of female sex hormones, called estrogens. This insufficiency of estrogen has a direct impact on the skin, altering the content of collagen, elastin, transepidermal water, vascularization, thus evidencing wrinkles, dryness, thinning of the skin, lack of hydration and impairment healing, among others. This article aims to review the current literature on the subject in question, describing the main structural, physiological and biochemical changes that manifest themselves in female skin with the reduction of estrogen hormones. In addition, this study will also address some strategies capable of modulating the process of cutaneous degeneration in women's skin, caused by the reduction of hormones.

Keywords: menopause, estrogens, skin, biomedical esthete.


1 Introdução

A vida de uma mulher é determinada por várias fases e em cada umas delas ocorrem transformações irrevogáveis que marcam a sua existência (FERREIRA *et al.*, 2013). Uma fase significativa na vida da mulher e que exige cuidados especiais é a menopausa, caracterizada por um período de doze meses sem que ocorra a menstruação, visto que, este encerramento ocorre pela

1 Acadêmica do curso de Biomedicina da Universidade Tuiuti do Paraná (Curitiba, PR); bruna_kleina@hotmail.com.

2 Biomédico, especialista em Biomedicina Estética (Curitiba, PR); bemestarbruno@yahoo.com.br.

3 Docente do curso de Biomedicina da Universidade Tuiuti do Paraná (Curitiba, PR); kely.santos@utp.br.



perda da funcionalidade dos folículos ovarianos em formar estrogênios em quantidades específicas e suficientes para o crescimento do endométrio (LEPHART, NAFTOLIN, 2020).

As mulheres durante o ciclo da menopausa passam por várias mudanças físicas e psicológicas, gerando sintomas que causam grandes desconfortos, interferindo em sua qualidade de vida (PEYTAVI *et al.*, 2012).

Embora muitos sejam os impactos na saúde da mulher, o envelhecimento cutâneo sofre grande interferência com as alterações hormonais, afetando sua elasticidade, conteúdo de colágeno, quantidade de água e a espessura das camadas da pele (REUS *et al.*, 2020).

A maioria das mulheres preocupa-se com a sua imagem e buscam desacelerar o processo do envelhecimento através de intervenções estéticas para minimizar o impacto hormonal na pele. Portanto, compreender os efeitos da menopausa possibilita o aumento dos recursos para possíveis tratamentos (SKOPINSKI, 2014).

O presente artigo de revisão de literatura, tem por objetivo descrever e abordar as principais modificações estruturais, fisiológicas e bioquímicas que se manifestam na pele feminina pela redução dos hormônios estrogênios. Além disto, esse estudo também irá abordar algumas estratégias capazes de modular o processo de degeneração cutânea na pele da mulher, ocasionada pela diminuição dos hormônios.

2 Metodologia


Foi realizado uma revisão sistemática de literatura por meio de artigos selecionados em busca eletrônica, no ano de 2021, nas bases de dados científicos: PUBMED, MEDLINE, SCIELO, EBSCO e GOOGLE ACADÊMICO. Foram utilizados artigos científicos, livro, pesquisa, resoluções, priorizando os artigos dos últimos 10 anos, porém, incluindo alguns trabalhos relevantes que foram publicados anteriormente a esta data. A pesquisa bibliográfica foi realizada no período de agosto a dezembro de 2021, com as seguintes palavras-chave: *menopause*, *estrogen*, *skin*, envelhecimento cutâneo, ciclo menstrual, ácido hialurônico, radiofrequência estes descritores foram utilizados em diferentes combinações.

3 Discussão

3.1 Menopausa

Devido ao aumento da expectativa de vida, as mulheres passam em média de um terço de suas vidas no período da menopausa, contudo, existe a necessidade de aprofundamento sobre esse assunto, pois se trata de uma questão de saúde pública (DUARTE *et al.*, 2016).

Aproximadamente de dois a oito anos antes da quinta década de vida, ocorre a perimenopausa, com períodos menstruais desregulados de menor fluxo do que antes e bastante espaçados, ocorre



também o aparecimento de alterações clínicas que são causadas pela produção reduzida de estrogênio pelos ovários e glândulas suprarrenais (FERREIRA *et al.*, 2013).


Logo após a perimenopausa ocorre o período de transição, também conhecido como climatério, marcando os últimos anos da fase reprodutiva e indicando o término gradual da função ovariana (DUARTE *et al.*, 2016).

Seguidamente acontece a menopausa, em mulheres com idade média de 40 a 60 anos, marcando o final da capacidade reprodutiva, visto que os ovários não funcionam como antes, pela produção hormonal diminuída, ocasionando mudanças fisiológicas na saúde da mulher (SOUZA, ARAÚJO, 2015). A menopausa pode ser identificada por um período de 12 meses de amenorreia a contar após a última menstruação (PEYTAVI *et al.*, 2012).

A menstruação acontece pela ação dos hormônios relacionados a função do hipotálamo-hipófise, e dos ovários. Essa relação hormonal é capaz de controlar o ciclo de reprodução feminina, através do principal hormônio de liberação da gonadotrofina (GnRH) sendo liberado pelos neurônios hipotalâmicos, transportado pela corrente sanguínea até a hipófise, ligando-se a receptores específicos e produzindo o hormônio luteinizante (LH) e o hormônio folículo estimulante (FSH) conhecidos como hormônios gonadotróficos (DORNELES, FONTANA, ZIMMERMANN, 2019). O LH é importante para o crescimento folicular e para a ovulação e o hormônio FSH atua no amadurecimento dos folículos (OLIVEIRA *et al.*, 2016). Ambos, além de permitirem que ocorra o período de ovulação, estimulam a síntese de hormônios ovarianos, os estrogênios e progesterona, estes interferem ativamente no ciclo menstrual tanto na fase folicular quanto na fase lútea (DORNELES, FONTANA, ZIMMERMANN, 2019).

Na perimenopausa já começam a aparecer gradativamente a perda da função e número de folículos ovarianos (BERNARDINI *et al.*, 2013). Com a chegada da menopausa, ocorrem alterações nos hormônios do período fértil, que impossibilitam os ovários a realizar o *feedback*, ou seja, responderem de forma adequada ao estímulo dos hormônios hipofisários (DORNELES, FONTANA, ZIMMERMANN, 2019). A hipófise responde a este episódio, aumentando os níveis de FSH, que simultaneamente de forma compensatória do organismo feminino elevam os níveis de LH, ocorrendo, portanto, a anovulação (Figura.1). Consequentemente os níveis de estrogênio e progesterona diminuem, visto que, não há ovulação e nem formação do corpo lúteo (BERNARDINI *et al.*, 2013). Deste modo, com o término da atividade ovariana, a FSH tem seus níveis aumentados, sendo um dos primeiros marcadores da menopausa. Sua dosagem é suficiente para a avaliação clínica de falência ovariana, quando o resultado apresentar valores maiores de 40 mUI/ml (BRASIL, 2008).

Além das funções fisiológicas, são alteradas as condições psicológicas, econômicas e sociais. Essas mudanças ocorrem de forma rápida, podendo surgir vários sintomas ao mesmo tempo, que por muitas vezes são incompreensíveis pela maioria das mulheres, causando uma certa vulnerabilidade, evidenciando problemas de autoestima, irritabilidade, ansiedade, dificuldade no convívio com os demais, entre outros. Dessa maneira, conhecer as mudanças que ocorrem no



corpo feminino, tornam essa fase menos crítica e promovem uma melhora na qualidade de vida (SOUZA, ARAÚJO, 2015).

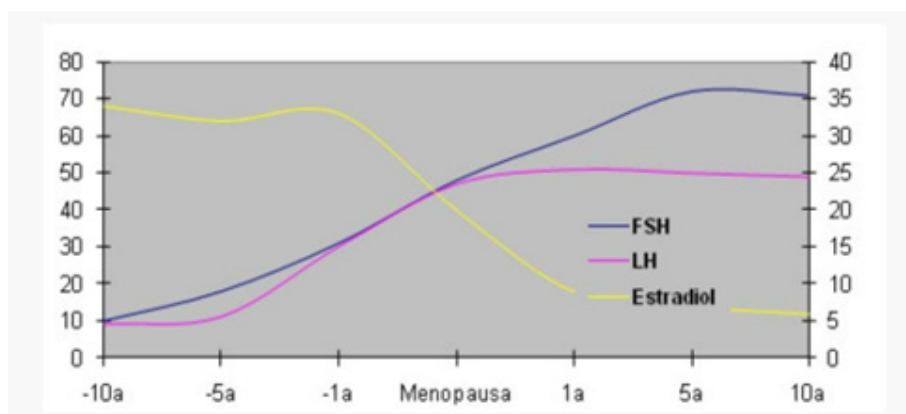


Figura 1: Alterações hormonais na perimenopausa e na pós-menopausa, concentração sérica aproximada de estradiol, FSH e LH. Há aumento súbito do FSH. Seguido pelo aumento de LH e queda de estradiol.
 Fonte: BERNARDI *et al.*, 2013, disponível em: <<https://www.medicinanet.com.br/conteudos/revisoes/1660/climaterio.htm>>.

3.2 Estrogênios

Os estrogênios são os hormônios que determinam as características sexuais femininas, sendo que durante a menopausa a grande maioria dos estrógenos é produzido no tecido adiposo. (WOLPE, GRANZOTI, 2020).

A origem principal da formação dos estrogênios em mulheres de idade reprodutiva acontece nos ovários (THORNTON, 2013). O estrogênio ovariano é considerado a maior fração dos estrogênios nas mulheres, diminuindo na medida do envelhecimento, especialmente na menopausa (LIU *et al.*, 2019).

Os principais estrogênios são o 17 β -estradiol, estrona e estriol, os quais são responsáveis por garantir a homeostase do organismo (LEPHART, NAFTOLIN, 2020).

O estradiol é o principal estrogênio em mulheres na idade fértil, sendo sintetizado nos ovários, através das células da granulosa dos folículos em desenvolvimento e o corpo lúteo (LIMA, 2021). A estrona é o estrogênio predominante após a menopausa, através da aromatização do tecido adiposo da androstenediona, de origem adrenal. E o estriol é o produto do metabolismo periférico do estradiol e da estrona, não sendo secretado nos ovários (REED, SUTTON, 2011). Estes estão localizados e em maior concentração nos membros inferiores, órgãos genitais e na pele (HERMAN, ROSZKOWSKA, GRACA, 2013).

3.4 Alterações cutâneas na menopausa

O tecido tegumentar, ou pele, é o maior órgão do corpo humano, apresenta várias funções importantes que vão desde a proteção contra os agentes externos a manutenção da temperatura



corpórea e equilíbrio de nutrientes e fluidos corporais, entre outros (REUS *et al.*, 2020). Esse tecido passa constantemente por várias mudanças ao longo da vida, resultando em modificações na sua estrutura e funções fisiológicas (BERNARDO, SANTOS, SILVA, 2019).

A pele é composta pela epiderme, derme, folículos pilosos e glândulas sebáceas e sudoríparas. Sendo que a epiderme é a camada mais superficial onde ficam presentes os queratinócitos e melanócitos, enquanto a derme é a camada mais profunda, que serve como sustentação para os vasos sanguíneos, nervos, apêndices e junto ao tecido conjuntivo as fibras de colágeno e elastina (CALLEJA-AGIUS, BRINCAT, 2012). A pele assim como outros tecidos sofre processos degenerativos com o envelhecimento (LIU *et al.*, 2019).


No processo da menopausa, ocorre um declínio dos estrogênios que interfere ativamente sobre a pele, acelerando o envelhecimento cutâneo. Esses hormônios modulam a fisiologia da pele, agindo nos fibroblastos, melanócitos, queratinócitos, folículos capilares e glândulas sebáceas (THORNTON, 2013). Pode-se dizer que a partir da aparência da pele é possível perceber como o organismo e o sistema endócrino estão funcionando, pois, os hormônios em quantidades excessivas ou escassas podem refletir significativamente na qualidade da pele, melhorando ou piorando o seu aspecto (HERMAN, ROSZKOWSKA, GRACA, 2013).

A depleção dos hormônios causa uma grande repercussão nas propriedades biomecânicas da pele (PEYTAVI *et al.*, 2012). Uma vez que esta, possui muitos receptores para estrogênio e androgênio. O envelhecimento cutâneo como resultado das alterações hormonais, causa diminuição da espessura da pele, ressecamento excessivo, distúrbios da microcirculação, degradação de colágeno e elastina, diminuição de sebo e da transpiração, além de comprometer o processo de angiogênese, a cicatrização dos tecidos e a defesa contra o estresse oxidativo (HERMAN, ROSZKOWSKA, GRACA, 2013; THORNTON, 2013).

Os lipídeos presentes no sebo e na matriz lipídica no estrato córneo, garantem a integridade da barreira cutânea, pois, são responsáveis pela proteção da pele e preservação do teor de água nos queratinócitos (WOLPE, GRANZOTI, 2020). Uma vez que os hormônios estrogênicos são fundamentais para a hidratação da pele, e para a produção de glicosaminoglicanos e de sebo, os quais retêm a água, melhoram a função de barreira do estrato córneo e otimizam a região dos queratinócitos (DUARTE *et al.*, 2016). Porém com o declínio de estrogênio durante a menopausa, ocorre a redução da atividade mitótica dos queratinócitos camada basal, comprometendo a síntese de lipídeos e ocasionando xerose (PEYTAVI *et al.*, 2012).

Ressalta Vinet *et al.*, (2014) que a diminuição de colágeno está mais estreitamente relacionada as alterações hormonais durante a menopausa do que propriamente vinculada ao envelhecimento cronológico. Estima-se uma perda de 1 a 2% a cada ano pós menopausa.

Em peles sob influência da menopausa, os tipos de colágeno que são reduzidos, são o tipo I responsável pela força e o tipo III a elasticidade (DUARTE *et al.*, 2016) Além disso, os produtos finais da glicação avançada (AGEs) causam encurtamento, afinamento e desorganização nas fibras de colágeno, explicando a diminuição da viscoelasticidade da pele e o desempenho comprometido



a cicatrização tecidual (REUS *et al.*, 2020). A limitação na produção de colágeno por carência hormonal, resulta em mudanças visíveis na pele, como a desidratação o aparecimento de rugas e da flacidez (PEYTAVI *et al.*, 2012).

Na pós menopausa os níveis de elasticidade podem reduzir até 1,5 % anualmente (THORNTON, 2013). As regiões como rosto, pescoço, colo e mãos facilitam a visualização da flacidez por conta da gravidade (LEPHART, NAFTOLIN, 2020).

Outro ponto de análise é o comprometimento do fluxo sanguíneo que pode ser afetado também pelo decréscimo de estrogênio, visto que estes nutrem a derme e a epiderme, através da microcirculação, tornando possível obter uma pele saudável (CALLEJA-AGIUS, BRINCAT, 2012). Pode ocorrer extravasamento de sangue microvascular, pela fragilidade vascular na derme e epiderme, relacionada a falta de estrogênio (LEPHART, NAFTOLIN, 2020).

Os estrogênios são muito eficientes no combate ao estresse oxidativo, resultante das espécies reativas de oxigênio (ROS) que evidenciam o envelhecimento da pele, pois, através do estímulo para síntese de enzimas antioxidantes, eles atuam fornecendo atividades citoprotetoras nos fibroblastos e em várias células e tecidos (THORNTON, 2013).


O envelhecimento traz consigo uma grande dificuldade na cicatrização de feridas, portanto os estrogênios também possuem um papel indispensável na atividade regenerativa, mudando a resposta inflamatória e trazendo maior agilidade no processo de reepitelização, estimulando o tecido de granulação e organizando a proteólise. Foram reconhecidos receptores de estrogênio, em leucócitos, macrófagos, monócitos, megacariócitos, sugerindo que estes podem interferir nas células inflamatórias (THORNTON, 2013).

O tecido hipodérmico também é afetado pela falta dos hormônios sexuais femininos, causando atrofia do tecido adiposo e evidenciando mudanças na face como no arco do supercílio, dobras nasolabial, nas mandíbulas, próximo ao queixo, têmporas e ao redor dos olhos (HERMAN, ROSZKOWSKA, GRACA, 2013).

3.5 Alternativas para modular a degeneração da pele

Na busca incessante de possibilidades que atenuem as afecções inestéticas ocasionadas pelo envelhecimento, a Biomedicina Estética, regulamentada pelo Conselho Federal de Biomedicina, através da resolução nº 197 de 21 de fevereiro de 2011, é uma habilitação que possibilita ao biomédico atuar a serviço da saúde estética (VICENTE, KASHIWAKURA, 2017).

Dentre os procedimentos capazes de modular o processo de envelhecimento cutâneo em peles pós menopausa, pode-se citar o uso de equipamentos de eletroterapia como a radiofrequência, um método não invasivo, tecnológico que tem por objetivo tratar a flacidez, proporcionando uma pele mais espessa (VICENTE, KASHIWAKURA, 2017). Através do aumento da temperatura local, promove efeitos fisiológicos capazes de modificar as propriedades elásticas do tecido dérmico e aumentar a extensibilidade do tecido fibroso, resultando no aumento da síntese de colágeno, ou



seja, estimulando a neocolagênese, consequentemente promovendo rigidez e elasticidade a pele (BONJORNO *et al.*, 2019).

Outros procedimentos incluem a aplicação subcutânea de mesclas de ativos, os quais são selecionados para o tratamento de afecções cutâneas relacionadas ao envelhecimento, caracterizados como materiais biológicos ou bioativos, que intensificam o cuidado da pele e melhoram suas funções (ARORA *et al.*, 2021).

A aplicação de dérmica de ácido hialurônico (AH) é um dos procedimentos indicados quando o objetivo é rejuvenescimento da pele, uma vez que, apresenta características viscoelásticas, capazes de formar uma rede encorpada e firme dentro do tecido conjuntivo, para atrair a água e melhorar consequentemente o viço da pele, sendo possível também através deste, induzir a liberação de fatores de crescimento, que por sua vez, aumentam e modulam a síntese de colágeno (BELMONTESI *et al.*, 2018).


Segundo Ayatollahi *et al.*, (2020) o AH é um componente natural da matriz extracelular dérmica, com elevada capacidade de restauração que revela em estudos melhoria na hidratação, elasticidade, diminuição da aspereza e aumento do brilho da pele.

O AH ser aplicado na pele como preenchedores através do AH reticulado, sendo resistente a degradação e permanecendo por um tempo prolongado na derme, ou na forma de AH não reticulado, ou seja, que não apresenta efeito de volumização, possuindo uma durabilidade mais curta, mas que em contrapartida se difunde melhor nos tecidos periféricos, demonstrando alta eficácia na hidratação da pele (VASCONCELOS *et al.*, 2020). São utilizados na forma não reticulada por injeções de intradermoterapia também chamada de mesoterapia, aplicando de maneira intradérmica ou subdérmica, em pequenas quantidades, nas regiões como rosto, mãos, pescoço e colo (BELMONTESI *et al.*, 2018).

Procedimentos minimamente invasivos são muito utilizados para tratar o rejuvenescimento facial, como o uso de bioestimuladores aplicados na forma de injetáveis na pele, agindo nas camadas mais profundas, devolvendo o volume facial através do estímulo da neocolagênese (LIMA, SOARES, 2020). Sendo classificados de acordo com a durabilidade e absorção pelo organismo, podendo ser biodegradável ou semi-permanente, durando de 18 meses a 5 anos como o ácido Poli-L-láctico (PLLA) hidroxipatita de cálcio (CaHA) e policaprolactona (PCL) ou não biodegradável pelo organismo, ficando permanente como o polimetilmetacrilato (PEDROSA *et al.*, 2021).

Dentre os cuidados cosméticos diários, podem ser utilizados cosméticos com peptídeo de cobra asiática, probióticos, águas termais que contenham oligoelementos como potássio, selênio e zinco (HERMAN, ROSZKOWSKA, GRACA, 2013). Na forma de géis, cremes ou loções os fitoestrogênios, isoflavonas ou genistéina, são muito indicados pois diminuem as rugas, o ressecamento, melhoram a espessura da pele através da maior atividade dos fibroblastos, aumentando os níveis de ácido hialurônico e a produção de colágeno tipo I e III (LEPHART, NAFTOLIN, 2020).

Outros ativos que demonstram bons resultados são o resveratrol, proveniente das uvas e o equol, um isoflavonoíde, ambos com capacidade antioxidante que protegem a pele, melhorando a



firmeza e a hidratação (LEPHART, NAFTOLIN, 2020).

A pele é muito afetada pela radiação ultravioleta, uma medida essencial na manutenção e proteção cutânea dos raios solares deve ser feita através do uso de filtro solar (PACHECO, LOBO, 2021). Visto que, filtro solar não é somente um cosmético, mas um importante aliado na proteção, muito eficaz contra a radiação ultravioleta, sendo uma necessidade diária, independentemente da cor, raça, região geográfica, pois evita o fotoenvelhecimento precoce, a degeneração tecidual inestética e o aparecimento de doenças, como o câncer de pele (LEÃO, 2016).

Envelhecer bem e com saúde impulsiona o desenvolvimento de novos tratamentos estéticos e o avanço das formulações cosméticas (BELMONTESI *et al.*, 2018).

Conclusão


A menopausa é uma fase já prevista na vida de uma mulher, mas muitas vezes não é bem compreendida, afetando fisicamente e psicologicamente as mulheres. Possivelmente o biomédico esteta irá se deparar com uma mulher passando por este ciclo. Portanto, aprofundar-se nos estudos e entender melhor sua manifestação clínica, fisiológica e bioquímica no organismo feminino, possibilita ao biomédico no exercício da saúde estética, tratar e auxiliar as mulheres nos períodos que antecedem a menopausa, durante a menopausa e pós menopausa, cuidando das disfunções cutâneas e da melhora da aparência e auto estima, além de evitar danos psicológicos e sociais.

Referências

- ARORA, G. et al. Biorevitalization of the skin with skin boosters: concepts, variables, and limitations. *J Cosmet Dermatol*, vol. 20, n. 8, pg. 2458-2462, 2020.
- AYATOLLAHI, A; FIROOZ, A; SAMADI, A. Evaluation of safety and efficacy of booster injections of hyaluronic acid in improving the facial skin quality. *J Cosmet Dermatol*, vol. 19, n. 9, pg. 2267-2272, 2020.
- BRASIL. Ministério da Saúde. Manual de atenção à mulher no climatério/menopausa. Brasília, DF, 2008.
- BELMONTESI, M. et al. Injectable non- animal stabilized hyaluronic acid as a skin quality booster: an expert panel consensus. *J Drugs Dermatol*, vol. 17, n. 1, pg 83-88, 2018.
- BERNARDINI et al., Introdução e definições – climatério, perimenopausa e menopausa. 2013. Disponível em: <<https://www.medicinanet.com.br/conteudos/revisoes/1660/climaterio.htm>>. Acesso em: dez, 2021.
- BERNARDO, A.F.C; SANTOS, K; SILVA, D.P. Pele: alterações anatômicas e fisiológicas do nascimento à maturidade. *Revista Saúde em Foco*, n.11, pg. 1221-1233, 2019.
- BONJORNO, A.R. et al. Radiofrequency therapy in esthetic dermatology: A review of clinic evidences. *J cosmetic Dermatol*, pg. 1-4, 2019.
- CALLEJA- AGIUS, J; BRINCAT, M. The effect of menopause on the skin and other connective tissues. *Gynecological Endocrinology*, vol. 28, n.4, pg. 273-277, 2012.
- DORNELES, A; FONTANA, J; ZIMMERMANN, C. Padrão hormonal na menopausa: parâmetros laboratoriais e consequências inestéticas. *Revista Saúde Integrada*, vol.12, n.24, pg. 92-107, 2019.
- DUARTE, V.G; TRIGO, A.C.M; OLIVEIRA, M.F.P. Skin disorders during menopause. *Cutis*. vol. 97, pg. 16-23, 2016.



- FERREIRA, V. N. et al. Menopausa: marco biopsicossocial do envelhecimento feminino. *Psicologia & Sociedade*, vol. 25, n. 2, pg. 410-419, 2013.
- HERMAN, J; ROSZKOWSKA, M.R; GRACA, U.S. Skin care during the menopause period: noninvasive procedures of beauty studies. *Postep Derm Alergol*, vol. 6, pg. 388-395, 2013.
- LEÃO, O.S. Análise do fotoenvelhecimento dos idosos do vale do Taquari. 12 p. Trabalho de conclusão de curso (Pós – graduação Lato senso Estética e Saúde) Centro Universitário UNIVATES, Lajeado 2016.
- LEPHART, E.D; NAFTAOLIN, F. Menopause and the skin: old favorites and new innovations in cosmeceuticals for estrogen-deficient skin. *Dermatol Ther (Heidelb)*, vol. 11, pg. 53-69, 2020.
- LIU, T. et al. Recent advances in the anti-aging effects of phytoestrogens on collagen, water content, and oxidative stress. *Phytotherapy Research*, pg. 1-13, 2019.
- LIMA, N.B; SOARES, M.L. Utilização dos bioestimuladores de colágeno na harmonização orofacial. *Clin Lab Res Den*, pg.1-18, 2021.
- LIMA, S.M.R.R. Considerações sobre hormônios e sexo. *Arq Med Hos Fac Cien Med Santa Casa São Paulo*, vol. 6, n.15, pg. 1-9, 2021.
- OLIVEIRA, J. et al. Padrão hormonal feminino: menopausa e terapia de reposição. *RBAC*, vol.48, n. 3, pg. 198-210, 2016.
- PACHECO, D.L; LOBO, L.C. Antioxidantes utilizados para combater o envelhecimento cutâneo. *Revista Ibero – Americana de Humanidades, Ciência e Educação*, vol. 7, n.9, 2021.
- PEDROSA, J.D.S. et al. Uso de bioestimuladores de colágeno e seus efeitos no combate ao envelhecimento da pele. Trabalho de conclusão de curso, Unisul – Balneário Camboriú, 2021.
- PEYTAVI, U.B. et al. Skin Academy: hair, skin, hormones and menopause – current status/knowledge on the management of hair disorders in menopausal women. *Eur J Dermatol*, pg.1-9, 2012.
- REED, S.D; SUTTON, E.L. Menopause. *ACP Medicine*, pg.1-19, 2011.
- REUS, T.L. et al. Revisiting the effects of menopause on the skin: funcional changes, clinical studies, in vitro models and therapeutic alternatives.
- SKOPINSKI, F. Mulheres pós menopáusicas: o papel da estética na imagem corporal, humor e qualidade de vida. 89 p. Dissertação (Mestrado Programa de Pós-Graduação em Gerontologia Biomédica) - Pontifícia Universidade Católica do Rio Grande do Sul, Porto Alegre, 2014.
- SOUZA, N.L.S.A; ARAÚJO, C.L.O. Marco do envelhecimento feminino, a menopausa: sua vivência, em uma revisão de literatura. *Revista Kairós Gerontologia*, vol. 18, n. 2, pg. 149-165, 2015.
- THORNTON, M. J. Estrogens and aging skin. *Dermato - endocrinology*, vol. 5, n.2, pg. 264-270, 2013.
- VASCONCELOS, S.C.B. et al. O uso do ácido hialurônico no rejuvenescimento facial. *Revista Brasileira Militar de Ciências*, vol.6, n.14, pg.8-15, 2020.
- VICENTE, E.B.P; KASHIWAKURA, P.H.M.B. Uso da radiofrequência para flacidez facial na biomedicina estética. Encontro Internacional de Produção Científica - Unicesumar, pg.1-5, 2017.
- VINET, E. et al. Effect of menopause on the modified Rodnan skin score in the systemic sclerosis. *Arthritis Research & Therapy*, vol. 16, n.3, pg. 1-7, 2014.
- WOLPE, L; GRANZOTI, R. Alterações fisiológicas associadas ao ciclo menstrual: uma revisão sobre tecido cutâneo. *Braz. J. of Develop*, vol. 6, n. 8, pg. 55648-55660, 2020.



A DEFICIÊNCIA DE VITAMINA B12 EM IDOSOS E SUA RELAÇÃO COM A ANEMIA MEGALOBLÁSTICA

VITAMIN B12 DEFICIENCY IN ELDERLY AND ITS RELATIONSHIP TO MEGALOBLASTIC ANEMIA

Fernanda Biernaski¹, Sergio Luiz Bach², Luciana Cristina Nowacki³

Resumo

A vitamina B12, ou cobalamina, é uma vitamina obtida unicamente através da dieta, sendo fundamental para a nossa função neurológica normal, produção de hemácias, síntese de mielina e de DNA. Existem várias causas que resultam na deficiência dessa vitamina, além de diferentes consequências. O objetivo desse trabalho é abordar sobre a deficiência de vitamina B12 em idosos e a sua relação com a anemia megaloblástica. A deficiência da vitamina B12 pode causar alterações hematológicas e neurológicas, sendo muito comum entre os idosos. As causas que levam a essa deficiência podem variar desde condições leves a graves. Cerca de 60% dos casos mais comuns entre os idosos é devido a uma dieta insuficiente ou pela má absorção da cobalamina. As manifestações clínicas se apresentam de formas variadas e geralmente são inespecíficas, por isso, o diagnóstico precoce é dificultado. Uma das consequências dessa deficiência nos idosos é a anemia megaloblástica. A anemia megaloblástica é caracterizada por macrocitose, decorrente de uma eritropoiese ineficaz que ocorre devido há um comprometimento na síntese de DNA, o que prejudica a maturação celular e ocasiona anormalidades nos eritrócitos. Como consequência, os eritrócitos produzidos são maiores do que o normal, denominados macrócitos. Portanto, manter uma rotina de exames laboratoriais para o paciente idoso é muito importante para que, caso o mesmo apresente um nível sérico de B12 abaixo do normal, seja constatado antes de possíveis complicações. Todavia, o tratamento é simples, feito através da reposição de cobalamina.

Palavras-chave: Vitamina B12. Cobalamina. Deficiência de vitamina B12. Idosos. Anemia megaloblástica.

Abstract

Vitamin B12, or cobalamin, is a vitamin obtained solely from the diet and is essential for our normal neurological function, red blood cell production, myelin and DNA synthesis. There are several causes that result in a deficiency of this vitamin, as well as different consequences. The objective of this work is to address the vitamin B12 deficiency in the elderly and its relationship with megaloblastic anemia. Vitamin B12 deficiency can cause hematological and neurological alterations, being very common among the elderly. The causes that lead to this deficiency can range from mild to severe conditions. About 60% of the most common cases among the elderly are due to an insufficient diet or malabsorption of cobalamin. Clinical manifestations present in different ways and are generally nonspecific, therefore, early diagnosis is difficult. One of the consequences of this deficiency in the elderly is megaloblastic anemia. Megaloblastic anemia is characterized by macrocytosis, resulting from ineffective erythropoiesis that occurs due to an impairment in DNA synthesis, which impairs cell maturation and causes abnormalities in erythrocytes. As a result, the erythrocytes produced are larger than normal, called macrocytes. Therefore, maintaining a routine of laboratory tests for elderly patients is very important so that, if they present a serum level of B12 below normal, it can be verified before possible complications. However, the treatment is simple, done through the replacement of cobalamin.

Keywords: Vitamin B12. Cobalamin. Vitamin B12 deficiency. Elderly. Megaloblastic anemia.

1 Acadêmica do curso de Biomedicina da Universidade Tuiuti do Paraná (Curitiba, PR); biernaskifernanda@gmail.com

2 Docente do curso de Biomedicina da Universidade Tuiuti do Paraná (Curitiba, PR);

3 Docente do curso de Biomedicina da Universidade Tuiuti do Paraná (Curitiba, PR); luciana.nowacki@utp.br